

## SIALOADENITIS BACTERIANA AGUDA. REVISIÓN CLÍNICA Y PRESENTACIÓN DE UN CASO.

ACUTE BACTERIAL SIALOADENITIS. CLINICAL REVIEW AND PRESENTATION OF A CASE.

Maria José Ledezma España<sup>1</sup>, José Martín Salas Bustillos<sup>2</sup>

### ABSTRACT

A 5-year-old female preschool clinical case is presented, with a 4-day febrile process, an increase in the left parotid gland, painful on palpation, with difficulty feeding due to limited mouth opening and absence of previous episodes. As the only medical history, the mother reported a dental consultation for dental cleaning a week before admission. The physical examination revealed good general conditions, vital signs within normal limits, an area of the left parotid gland with a hard and elastic consistency, with signs of external inflammation, an erythematous Stensen duct with little purulent secretion coming out when pressure was applied. No alterations in the right parotid or oropharynx. Palpable cervical lymphadenopathy. Paraclinical tests showed normal values of leukocytes and Schilling's blood count with predominance of lymphocytes, elongated sedimentation rate and normal CRP. The ultrasound showed increased thickness and decreased echogenicity of the left parotid gland with increased vascularization, without focal lesions. It was decided to leave her under observation with parenteral hydration and antibiotic therapy based on clindamycin and ceftriaxone for 72 hours. With satisfactory evolution, the patient was discharged with oral treatment for a total of 10 days, and control in 7 days. It is concluded that acute bacterial sialadenitis is a rare entity in children. The anamnesis is important for its diagnosis in the search for possible causes, as well as its differentiation with other pathologies with a possible association for its development. The application of immediate treatment should be considered for the prevention of possible complications.

**KEY WORDS:** acute bacterial sialadenitis, parotid inflammation, upper salivary glands, parotids.

### RESUMEN

Se presenta caso clínico preescolar femenina de 5 años de edad, con proceso febril de 4 días, aumento de la glándula parótida izquierda, dolorosa a la palpación con dificultad para alimentarse por limitación de la apertura bucal y ausencia de episodios previos. Como único antecedente la madre refiere consulta odontológica para limpieza dental una semana antes del ingreso. A la exploración física se aprecia buenas condiciones generales, signos vitales dentro de la normalidad, zona de la parótida izquierda de consistencia dura y elástica, con signos de inflamación externa, conducto de Stenon eritematoso con salida de escasa secreción purulenta al hacer presión. Sin alteraciones en la parótida derecha ni orofaringe. Adenopatías cervicales palpables. Los paraclínicos mostraron valores normales de leucocitos y hemograma de Schilling con predominio de linfocitos, velocidad de sedimentación alargada y PCR normal. La ecografía visualizó aumento de espesor y disminución de la ecogenicidad de la glándula parótida izquierda con aumento de la vascularización, sin lesiones focales. Se decide dejar bajo observación con hidratación parenteral y antibioticoterapia a base de clindamicina y ceftriaxona durante 72 horas. Con evolución satisfactoria, la paciente egresa con tratamiento oral para un total de 10 días y control en 7 días. Conclusión: La sialoadenitis bacteriana aguda es una entidad poco frecuente en niños, La anamnesis es importante para su diagnóstico en la búsqueda de posibles causas, así como su diferenciación con otras patologías con posible asociación para su desarrollo. La aplicación de tratamiento inmediato debe ser considerado para la prevención de posibles complicaciones.

**PALABRAS CLAVE:** sialoadenitis bacteriana aguda, inflamación de parótidas, glándulas salivales superiores, parótidas.

Recibido: 24 de febrero de 2024 Aceptado: 25 de marzo de 2024

### INTRODUCCIÓN

<sup>1</sup>Universidad de Carabobo. Facultad de Ciencias de la Salud. Escuela de Medicina. Departamento Clínico Integral del Norte. Valencia, estado Carabobo. Venezuela.<sup>2</sup>Ciudad Hospitalaria "Dr. Enrique Tejera". Servicio de Cirugía. Valencia, estado Carabobo. Venezuela.

Maria José Ledezma España. **ORCID:** 0009-0002-1445-0558  
José Martín Salas Bustillos. **ORCID:**0009-0008-4424-2278

Correspondencia: mariajosedezma633@gmail.com

La saliva que se forma en la boca es generada por glándulas salivales, las cuales se clasifican de acuerdo con su tamaño y función en glándulas salivales mayores y menores. Las glándulas salivales mayores son las más voluminosas, se trata de tres pares de glándulas localizadas fuera de la cavidad oral que desembocan en ella por medio de sus conductos principales, las cuales reciben los nombres de: parótidas, submandibulares y sublinguales<sup>1,2</sup>.

Las glándulas parótidas son las más grandes de todas las glándulas salivales, con un peso aproximado de 25 g en promedio. Su función no sólo es la producción de saliva sino que también ayuda con el sentido del gusto<sup>3</sup>. La saliva fluye de la glándula hacia la cavidad oral por un trayecto conocido como conducto parotídeo o conducto de Stenon o Stensen<sup>4</sup>. Desde la glándula hasta su salida en la boca tiene una longitud de 4 cm y un diámetro de entre 4 y 7 mm aproximadamente; sin embargo, se vuelve hasta 0.5 mm más angosto cuando alcanza su salida. El orificio del conducto puede ser visualizado directamente en la mucosa opuesta al segundo molar superior<sup>5,6</sup>.

La patología de las glándulas salivales engloba a un conjunto de enfermedades de etiologías diferentes e incluye procesos de tipo: inflamatorio, infeccioso, obstructivo, autoinmune, granulomatoso o neoplásico<sup>7</sup>. El proceso inflamatorio de cualquiera de las glándulas salivales mayores, es definido como sialoadenitis<sup>8,9,10</sup>, el cual puede ser causado por factores infecciosos o no infecciosos. La microbiología y tratamiento de infecciones es similar para cualquiera de las glándulas salivales. Infecciones retrógradas no obstructivas tienen prevalencia más alta en las glándulas parótidas, a diferencia de las sialoadenitis obstructivas provocadas por sialolitos, las cuales pueden complicarse y son observadas con mayor frecuencia en las glándulas submandibulares<sup>5,11</sup>.

La sialoadenitis aguda supurativa es una infección bacteriana caracterizada por tener un inicio repentino, doloroso<sup>12</sup> y unilateral, aunque de manera ocasional puede ser bilateral. Por lo regular se encuentra asociado a inflamación u obstrucción de los conductos excretores<sup>13</sup> y cuando ocurre en la glándula Parótida, es comunmente conocida como Parotiditis Bacteriana (PB)<sup>14</sup> asociada a la infección bacteriana de ganglios intra o periparotídeos o afectación parenquimatosa<sup>15</sup>.

En niños, la glándula salival afectada más frecuentemente es la parótida, aunque puede haber compromiso múltiple. Los cuadros de infecciones agudas supurativas son poco prevalentes y se presentan sobre todo en ancianos y neonatos enfermos. Los factores de riesgo asociados a esta entidad incluyen cualquier proceso que inhiba o entelezca el flujo salival, como son la deshidratación, la estenosis ductal, la sialolitiasis o las enfermedades autoinmunes, entre otras<sup>16</sup>.

En edades pediátricas, el agente etiológico bacteriano más común es el *Staphylococcus aureus*<sup>17</sup> y se ha cultivado en 50% a 90% de los casos en niños mayores y adultos. También se han encontrado raramente

bacilos gramnegativos, incluidos *Escherichia coli*, *Klebsiella pneumoniae*, *Salmonella spp* y *Pseudomonas aeruginosa*<sup>18</sup>.

Los factores predisponentes para desarrollar parotiditis bacteriana por lo regular, se encuentran asociados a inflamación u obstrucción de los conductos excretores<sup>13,19</sup> desnutrición, deshidratación, inmunosupresión, infecciones dentales, bacteriemia transitoria y medicamentos que disminuyen el flujo salival como antihistamínicos, diuréticos y anticolinérgicos. La infección bacteriana puede generar cambios supurativos importantes y de esta forma contribuir a la formación de abscesos<sup>20</sup>. La colección purulenta puede perforar la cápsula de la glándula e invadir planos faciales profundos y en casos raros, puede drenar hacia el conducto auditivo externo, como otorrea u otosialorrea<sup>17</sup>.

Para el diagnóstico de alteraciones de las glándulas salivales es fundamental, realizar una historia clínica completa y una exploración física minuciosa, que permita indagar el inicio del padecimiento, lo que diferenciará un proceso agudo de uno crónico, identificar el cambio de tamaño según el tiempo de evolución, presencia de fiebre, sintomatología dolorosa, ingesta de medicamentos, o presencia de enfermedad reumatológica. De acuerdo con su historia clínica y examen físico se podrá clarificar el cuadro clínico<sup>21</sup>.

Entre los exámenes de laboratorio en el protocolo de estudio en la patología de glándulas salivales, se encuentran anticuerpos SS-A o SS-B si se tiene sospecha de síndrome de Sjögren, o cuando se presume de un proceso infeccioso, se dispone de estudios para recuento leucocitario y proteína C reactiva<sup>11</sup>, incluyendo el hemograma y la fórmula leucocitaria con importante leucocitosis, desviación a la izquierda y aumento de la VSG, sugiriendo una inflamación aguda de causa infecciosa<sup>17,22</sup>. En pacientes con síntomas típicos, no es imprescindible la confirmación microbiológica<sup>23</sup>. En los casos complicados las exploraciones complementarias morfológicas, funcionales e incluso, biológicas e histológicas resultan útiles, así como otros paraclínicos (tomografía computarizada, resonancia magnética y sialorresonancia magnética, sialografía)<sup>24,25</sup>.

En el manejo de una sialoadenitis supurativa es necesario atender la emergencia, estado durante el cual se incluyen: revertir la estasis salival, aumentar la ingesta de líquidos, mejorar la higiene oral, masaje de la glándula afectada, sialagogos y antibióticos. Se

requiere una terapia antibiótica probabilística<sup>26</sup> (pristinamicina 1g dos veces al día o amoxicilina-ácido clavulánico 1g tres veces al día o, también, espiramicina 9 millones/24 h y metronidazol 1,5 g/día durante 10 días), asociada al tratamiento analgésico<sup>24</sup>. De ser posible se deberá discontinuar la ingesta de fármacos que provoquen hiposalivación. El uso de termoterapia con fomentos húmedos calientes y el uso de fármacos analgésicos ayudan a proveer alivio al paciente. Los masajes deberán iniciarse desde la glándula afectada siguiendo el curso del conducto de la glándula salival, esto podría aliviar de manera temporal la presión y el dolor asociado. Se recomienda el uso de sialogogos, como frutos cítricos, para estimular el flujo salival<sup>5</sup>.

En consideración a las premisas teóricas de la patología y la importancia que tiene, desde el punto de vista de salud pública, se presenta un caso clínico con la intención de alertar a la comunidad médica sobre algunas particularidades como: la edad de presentación y la posible causa generadora del proceso infeccioso.

### CONSIDERACIONES ÉTICAS

Para la presentación de este caso clínico se cumplieron los principios de bioética presentes en el Protocolo de Helsinki<sup>27</sup>, solicitando a los representantes de la paciente su autorización, mediante consentimiento informado para emplear los resultados con fines de investigación y posterior publicación, previa información de los objetivos del trabajo y la confiabilidad en el resguardo de sus datos.

### DESCRIPCIÓN DEL CASO

#### Anamnesis

Se trató de una paciente femenina, preescolar, de 5 años de edad, con buen desarrollo pondoestatural y esquema de vacunación completo. Su representante refirió inexistencia de comorbilidades o factores de riesgo previos (enfermedades autoinmunes, radioterapia, administración de contraste intravenoso, ingesta de medicamentos, etc), que acudió a la consulta por proceso febril de 4 días de evolución, aumento progresivo de la glándula parótida izquierda, dolorosa a la palpación, con dificultad para alimentarse por limitación de la apertura bucal y ausencia de episodios previos. Como único antecedente la madre refirió consulta odontológica para limpieza dental, una semana antes del ingreso.

#### Exploración física

A la exploración física se apreció buenas condiciones generales, facie no tóxica, signos vitales

dentro de la normalidad. zona de la parótida izquierda (área pre y retroauricular con extensión al ángulo de la mandíbula) de consistencia dura y elástica, dolorosa a la palpación, con signos de inflamación externa (edema, rubor y calor (figura 1); se visualizó el conducto de Stenon eritematoso con salida de escasa secreción purulenta al presionar la glándula, apertura bucal dolorosa y dolor a la masticación. Valoración normal del conducto auditivo. No se evidenciaron alteraciones en la parótida derecha ni orofaringe. Adenopatías cervicales palpables.

#### Estudios Paraclínicos

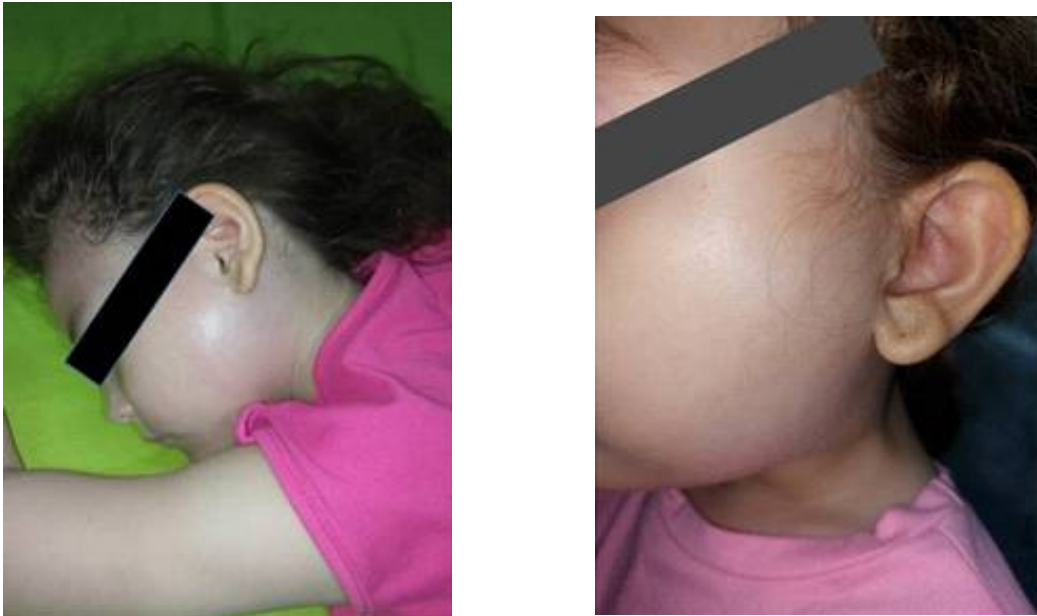Los exámenes de laboratorio reportaron hemoglobina: 10,3g/dL, hematocrito 33%, leucocitos 7.400 mm<sup>3</sup>; Hemograma de Schilling: segmentados neutrófilos 31% linfocitos 68%, segmentados eosinófilos 1%; Velocidad de Sedimentación 26mm/h; Proteína C reactiva cuantificada 3 mg/L.

El estudio ecográfico visualizó aumento de espesor y disminución de la ecogenicidad de la glándula parótida izquierda, con aumento de la vascularización, sin lesiones focales, junto con aumento del espesor y ecogenicidad de la piel y tejido subcutáneo adyacente a esta glándula. La glándula parótida derecha, y submandibular no evidenció alteración. Se informó que los hallazgos eran concordantes con el diagnóstico clínico de parotiditis aguda izquierda (figura 2).

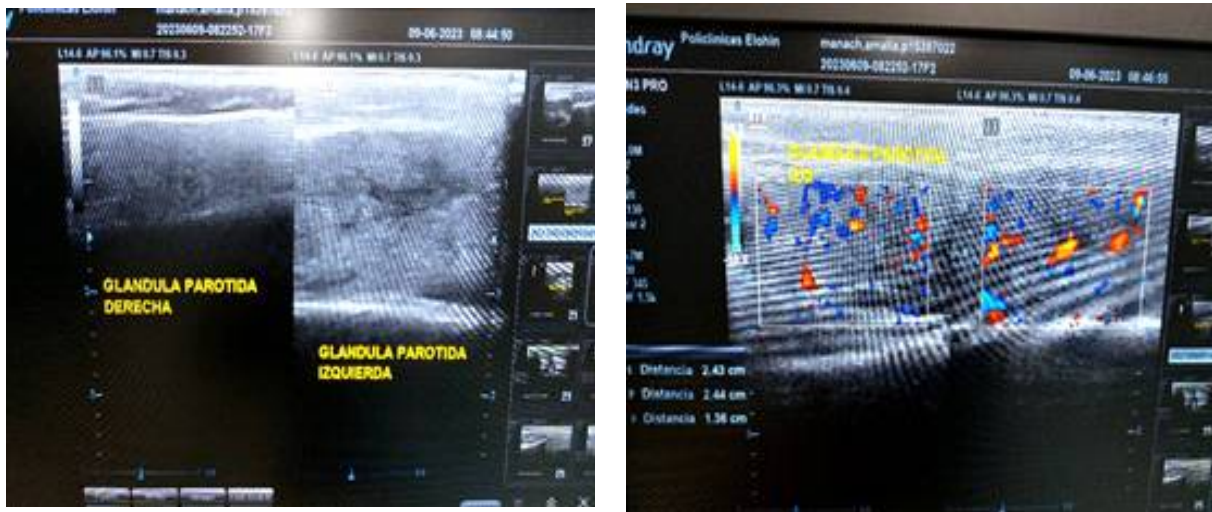
#### Tratamiento

Se decidió dejar bajo observación con hidratación parenteral en virtud de la intolerancia a la analgesia y dificultad para alimentarse; se indica antibioticoterapia endovenosa a base de clindamicina 40 mg/kg/día y ceftriaxona 80 mg/kg/día para cubrir *S. aureus*, y gérmenes anaerobios de cavidad oral, el cual cumplió durante 72 horas (tratamiento empírico), y ketoprofeno 1mg/kg/día. Su evolución fue satisfactoria con evidente disminución del volumen parotídeo, sin secreción a través del conducto de Stenon, disminución del dolor y mejora de la apertura bucal, por lo que la paciente egresa con tratamiento oral con amoxicilina / ácido clavulánico 8mg/kg/día para un total de 10 días de tratamiento y control en 7 días. Al control se encontró en buenas condiciones generales, con remisión completa de la Induración parotídea.

Diagnóstico: sialoadenitis bacteriana aguda por manipulación odontológica.



**Figura 1.** Exploración física de paciente femenina de 5 años de edad.



**Figura 2.** Imágenes ecográficas

## DISCUSIÓN

La Sialoadenitis bacteriana aguda, es una de las entidades menos frecuentes en los niños<sup>28</sup>, y están más asociadas a patologías en neonatos y en ancianos, sobretodo en procesos de inmunosupresión. En general, las infecciones víricas son más frecuentes que las bacterianas, entre ellas, la sialoadenitis aguda epidémica o paperas, que debería distinguirse de otras causas de sialoadenitis por su frecuencia. Sin embargo, la incidencia ha disminuido significativamente como resultado de la vacunación e inmunización.

El caso presentado resulta interesante por lo poco frecuente en este grupo etario (5 años), siendo la referencia de una manipulación odontológica previa, la posible causa; por lo que revierte importancia hacer algunas consideraciones al respecto. Los odontólogos y sus pacientes pueden estar expuestos a microorganismos patológicos, incluidos virus y bacterias que infectan la cavidad bucal y el tracto respiratorio. Los patógenos pueden transmitirse en entornos dentales mediante la inhalación de microorganismos, que permanecen suspendidos en el aire, durante mucho tiempo; igualmente, por el contacto directo con sangre, fluidos orales u otros materiales del paciente. También se pueden transmitir cuando la mucosa conjuntiva, nasal u oral está en contacto con gotitas o aerosoles los cuales contienen microorganismos de una persona infectada, que viajan distancias cortas, al toser o hablar sin usar una mascarilla. Asimismo, diversos procedimientos odontológicos producen aerosoles y gotitas debido al uso de la turbina, jeringas, ultrasonido, etc.; que pueden llegar a estar contaminados con virus o bacterias<sup>29</sup>.

Las herramientas dentales como las piezas de mano utilizan aire de alta velocidad para que puedan funcionar sus turbinas y además utilizan agua. Cuando estos dispositivos son utilizados en la boca del paciente, generan una gran cantidad de aerosoles y gotitas mezcladas ya sea con la saliva o la sangre del paciente<sup>29</sup>. En este sentido, Bautista<sup>30</sup> realizó cultivos de material odontológico y espacios del consultorio para evaluar el efecto de dos desinfectantes, encontrando en 100% de las muestras evaluadas presencia de bacterias, entre ellas *S.aureus* en un 11%. Algunas investigaciones se enfocan en el riesgo biológico que corre el personal del área odontológica<sup>31,32</sup>, pero no se refieren al riesgo de contaminación al que está expuesto el paciente, si no existe una adecuada esterilización del material y del ambiente

La poca frecuencia de casos en este grupo etario, el antecedente odontológico, y la anamnesis realizada

ocupan un lugar preponderante en el proceso diagnóstico. La exploración física realizada permitió el descarte de enfermedades sistémicas asociadas (alteración del estado general, síntomas renales, pulmonares, neuromusculares o articulares). Como bien lo expresan Vergez<sup>24</sup> *et al*, la inspección cervicofacial y endobucal se debe acompañar sistemáticamente de la palpación glandular y ductal de los conductos parotídeos y submandibulares. La inspección de la calidad y cantidad de saliva proporciona información útil. La exploración se completa con una palpación cervical en busca de adenopatías cervicales. Es necesario explorar los pares craneales, centrándose especialmente en los nervios facial, lingual e hipogloso, ya que estas estructuras nerviosas son contiguas a la glándula submandibular. Así mismo, la referencia de un esquema de vacunación completo para la edad, ayuda a descartar la presencia de un agente causal viral.

Las pruebas de laboratorio, en este caso, no mostraron leucocitosis ni desviación a la izquierda de la fórmula leucocitaria, contrario a lo esperado en un cuadro infeccioso bacteriano<sup>17</sup>; la velocidad de sedimentación globular elevada y la Proteína C reactiva dentro de los valores normales reportan un proceso inflamatorio leve, lo que pudiera prestarse a confusión acerca del agente causal; no obstante, al realizar masaje de la glándula, se apreció drenaje mínimo de secreción, a pesar que, debido la condición de dolor de la paciente, no pudo realizarse toma de muestra para cultivo bacteriológico, pero fue el hallazgo orientador de la causa del proceso inflamatorio agudo.

Para corroborar el diagnóstico se procedió a la realización de ecografía por tratarse de una prueba totalmente inocua y de bajo costo, que permite valorar si existe aumento focal o difuso del tamaño de la glándula, aumento de la vascularización o presencia de quistes o abscesos; así como también, descartar la presencia de entidades que afectan la glándula parotídea de otras extraglandulares, tal como lo recomiendan J Jiménez *et al*<sup>16</sup>. Los hallazgos de la prueba resultaron concordantes con el diagnóstico clínico de parotiditis aguda izquierda.

La condición de la paciente indujo a la antibioticoterapia inmediata de amplio espectro, considerando las bacterias que comúnmente se encuentran involucradas en la patología<sup>24</sup> obteniéndose respuesta satisfactoria temprana; tal como lo expresan Ozdemir *et al*<sup>33</sup>, el tratamiento antibiótico y la hidratación adecuada resuelven 80% de los casos<sup>34</sup>; por tanto, la falta de respuesta al tratamiento en 24-48 horas obligaría al drenaje quirúrgico.

**CONCLUSIÓN**

La sialoadenitis bacteriana aguda es una entidad poco frecuente en niños. La anamnesis es importante para su diagnóstico, en la búsqueda de posibles causas, así como su diferenciación con otras patologías con probable asociación para su desarrollo. La aplicación de tratamiento inmediato debe ser considerado para la prevención de posibles complicaciones. Desde el punto de vista de la salud pública, es importante considerar la fuente de contagio y los aspectos relacionados con la bioseguridad en los centros de atención odontológica.

**CONFLICTOS DE INTERESES**

Los autores declaran no tener conflictos de intereses.

**REFERENCIAS BIBLIOGRÁFICAS**

- 1) De Ferraris, M. *Histología y embriología bucodental*. Buenos Aires: Editorial Médica Panamericana; 1999.
- 2) Saitou M, Gaylord EA, Xu E, May AJ, Neznanova L, Nathan S, et al. Functional specialization of human salivary glands and origins of proteins intrinsic to human saliva. *Cell Rep.* [Internet]; 2020;33(7):108402. doi: 10.1016/j.celrep.2020.108402
- 3) Ibáñez C, Rubio M, Lacosta N. *Semiología exploración clínica, por la imagen y funcional de las glándulas salivales*. En: Sociedad Española de Otorrinolaringología y patología cervico-facial. Libro Virtual de formación en Otorrinolaringología. Edición I. España: Editorial Sociedad Española de Otorrinolaringología y patología cervico-facial; 2014.
- 4) Bujoreanu I, Gupta V. *Anatomy, Lymph Nodes*. In: StatPearls. Treasure Island (FL): StatPearls Publishing; [Internet]; 2023 Jan-. <https://www.ncbi.nlm.nih.gov/books/NBK557717/>. Disponible en: <https://www.ncbi.nlm.nih.gov/books/NBK562211/>
- 5) Armstrong MA, Turturro MA. Salivary gland emergencies. *Emerg Med Clin North Am.* 2013; 31 (2): 481-499.
- 6) Rouviere H, Delmas A. *Anatomía humana cabeza y cuello*. Barcelona: Ed. Masson; 2005.
- 7) Viñallonga S. *Patología de las glándulas salivales*. *Pediatr Integral.* [Internet]; 2017; XXI (7): 474 - 483. Disponible en: [www.pediatriaintegral.es](http://www.pediatriaintegral.es)
- 8) Pachisia S, Mandal G, Sahu S, Ghosh S. Submandibular sialolithiasis: A series of three case reports with review of literature. *Clin Pract.* [Internet]; 2019;9(1):1119. doi: 10.4081/cp.2019.1119
- 9) Grewal JS, Jamal Z, Ryan J. *Anatomy, Head and Neck, Submandibular Gland*. 2022. In: StatPearls. Treasure Island (FL): StatPearls Publishing; 2023
- 10) Togni L, Mascitti M, Santarelli A, Contaldo M, Romano A, Serpico R, et al. Unusual Conditions impairing saliva secretion: developmental anomalies of salivary glands. *Front Physiol.* [Internet]; 2019;10:855. doi: 10.3389/fphys.2019.00855.
- 11) Ogle OE. Salivary gland diseases. *Dent Clin North Am.* 2020; 64 (1): 87-104.
- 12) Adhikari R, Soni A. Submandibular sialadenitis and sialadenosis. In: StatPearls. Treasure Island (FL): StatPearls Publishing; [Internet]; 2023. Disponible en: <https://www.ncbi.nlm.nih.gov/books/NBK562211/>
- 13) Ugga L, Ravanelli M, Pallottino AA, Farina D, Maroldi R. Diagnostic work-up in obstructive and inflammatory salivary gland disorders. *Acta Otorhinolaryngol Ital.* 2017; 37 (2): 83-93.
- 14) Plaza G, Aparicio J. *Patología de las glándulas salivales* [Internet] 2016. 11, 73-77. Disponible en: [http://www.amorles.com/images/pdf/ponencia\\_patologia\\_glandulas\\_salivales.pdf](http://www.amorles.com/images/pdf/ponencia_patologia_glandulas_salivales.pdf)

- 15) Mora O, Corona J, Torres R. Lesión postraumática del conducto parotídeo. Reporte de un caso y revisión de la literatura [Internet] 2012., 8(3). Disponible en: <https://www.medigraphic.com/pdfs/cirugiabucal/cb-2012/cb123g.pdf>.
- 16) Jiménez Montero B, Suárez Arrabal MC, De Lamo González E. Parotiditis aguda y parotiditis recurrente. *Protoc diagn ter pediatr.* [Internet]; 2023 2:111-124. Disponible en: [https://www.aeped.es/sites/default/files/documentos/7\\_parotiditis.pdf](https://www.aeped.es/sites/default/files/documentos/7_parotiditis.pdf)
- 17) Onal, M. An Unusual Presentation of Parotid Abscess: Otorrhea MOJ Surgery, [Internet] 2015 2(3). Disponible en: <https://doi.org/10.15406/mojs.2015.02.00023>
- 18) Brook I, Frazier EH, Thompson DH. Aerobic and anaerobic microbiology of acute suppurative parotitis. *Laryngoscope* 1991; 101:170-2.
- 19) Shaw J, Long S, Pickering L. Principles and practice of pediatric infectious diseases, [Internet]. 2012 4a ed. Saunders; 2012. Disponible en: <https://www.sciencedirect.com/book/9781437727029/principles-and-practice-of-pediatric-infectious-diseases> .
- 20) Fusconi M, Benfari G, Franco M, Foramen of Huschke: Case Report and Experimental Procedure for Diagnosis of Spontaneous Salivary Fistula, 67 [Internet] 2009. Disponible en: <https://dentistrykey.com/library/foramen-of-huschke-case-report-and-experimental-procedure-for-diagnosis-of-spontaneous-salivary-fistula>
- 21) González RGM, Nieto MAM, García NM, et al. Sialolitiasis, sialoadenitis y sialoadenosis. Revisión de literatura y reporte de un caso clínico. *Rev ADM.* [Internet]; 2022;79(6):342-350. doi 10.35366/108709.
- 22) Cho J, Lee JH, Lee DH, Kim J, Uh Y. Performance comparison of procalcitonin, Delta Neutrophil Index, C-reactive protein, and serum amyloid A levels in patients with hematologic diseases. *Diagnostics (Basel).* [Internet]; 2023;13(1):12-13. doi: 103390/diagnostics13071213.
- 23) Alonso, D. A., & Benoliel, A. L. Patología de las glándulas salivales. *Pediatría Integral*, [Internet] 2022. 411 Disponible en: [http://pediatriaintegral.es/wp-content/uploads/2022/12/Pediatria-Integral-XXVI-7\\_WEB.pdf#page=40](http://pediatriaintegral.es/wp-content/uploads/2022/12/Pediatria-Integral-XXVI-7_WEB.pdf#page=40)
- 24) Vergez, S; Isquierdo, J Vairel,B; Chabrilac, E;De Bonnacaze, G; Astudillo,L. Patología médica de las glándulas salivales - Otorrinolaringología 1 [Internet] 2023 Volume 52:1 Disponible en: [http://dx.doi.org/10.1016/S1632-3475\(22\)47321-8](http://dx.doi.org/10.1016/S1632-3475(22)47321-8)
- 25) Kargaltseva NM, Kotcherovets VI, Mironov AY, Borisova OY, Burbello AT. [Inflammation markers and bloodstream infection (review of literature)]. *Klin Lab Diagn.* [Internet]; 2019;64(7):435-442. Russian. doi: 10.18821/0869-2084-2019-64-7-435-442
- 26) Dios Azorín Abraham J, Durán GT, Pabón NST, Peña-Fernández A, Fernández MÁP. Development of a formulation of potassium iodide tablets as an antidote against nuclear incidents. *Saudi Pharm J.* [Internet]; 2023;31(11):101814. doi: 10.1016/j.jsps.2023.101814
- 27) Pautas Éticas Internacionales para la Investigación y Experimentación Biomédica en Seres Humanos. Consejo de Organizaciones Internacionales de las Ciencias Médicas (CIOMS) Ginebra 1993 pp.53-56.
- 28) Díaz Álvarez M, Claver Isás D, Medina González T, Rivera Alés L. Serie de 8 casos de parotiditis supurada aguda neonatal. *Revista Cubana de Pediatría.* 2015; 87(2):254-261.
- 29) Thomé G, Bernardes S, Guandalini S, Vieira M. Guidelines For Best Practice In Biosafety at The Dental Clinic. Straumann Group. 2020
- 30) Bautista Cedeño, J. Comparación del efecto desinfectante del glutaraldehído vs amonio cuaternario con termonebulización en procedimientos odontológicos. [Internet]. 2023 Tesis de Licenciatura. Universidad Nacional de Chimborazo. Disponible en: <http://dspace.unach.edu.ec/handle/51000/10481>
- 31) Sánchez Gil, D; Arias Sanmartín, Y; Higuera Duque, E. Riesgo Biológico en la Práctica Odontológica. [Internet] 2022. Tesis Doctoral. Corporación Universitaria Minuto de Dios. Disponible en: <https://repository.uniminuto.edu/handle/10656/17099>
- 32) Mise Toala, C. Análisis de riesgos laborales en la praxis odontológica privada en el sector norte de Guayaquil. [Internet] 2023. Tesis de Maestría. Disponible en: <https://repositorio.unemi.edu.ec/handle/123456789/7132>
- 33) Özdemir H, Karbuza A, Ciftçi E, Fitöz S, Ince E, Dogru U. Acute neonatal suppurative parotitis. A case report and review of the literature. *Int J Infect Dis.* 2011; 15: e500-2
- 34) Yotsova R. Submandibular triangle - in normal conditions and in acute purulent inflammatory diseases. *Varna Med Forum.* [Internet]; 2023;12(2):180-5. doi: 10.14748/vmf.v12i2.9332.