

**CASO CLÍNICO**

Online ISSN: 2665-0193

Print ISSN: 1315-2823

Odontoma: actualización, revisión de conceptos, y consideraciones para su tratamiento a propósito de un caso**Odontoma: update, review of concepts, and considerations for their treatment for a case**Basov Ksenia¹, Jiménez Pedro², Pérez Ligia³, Franco Héctor⁴

¹Cirujano oral y maxilofacial. Quito, Ecuador. ORCID 0000-0002-7375-858X. Cirujano oral y maxilofacial. Hönö, Suecia, ORCID 0000-0003-2708-5967. Patólogo Bucal. Zulia, Venezuela ORCID 0000-0003-3451-0490. ⁴Ortodoncista Universidad de Saint Germain, Quito, Ecuador.

kbcirbucomaxilo@gmail.com

Recibido 15/09/2020

Aceptado 28/01/2021

Resumen

El término odontoma introducido por Broca en el año 1867, se refiere a una lesión benigna, la cual se compone principalmente de ectomesénquima odontogénico y epitelio, por lo que se reconoce como un tumor mixto, esta se puede clasificar en compuesto cuando se observa macroscópicamente como un acúmulo de denticulos y complejo al tener forma homogénea, en este sentido también se evidencian diferentes estadios con lo cual se determina la conducta quirúrgica; se presenta un caso de paciente masculino de 25 años de edad, sin ningún antecedente patológico de relevancia, quien acude a consulta por presentar apiñamiento dental y falta de erupción de la UD 1.3. Se realiza la biopsia excisional para posterior manejo de retención dentaria, el estudio histopatológico determinó como resultado un odontoma compuesto. Se determina la necesidad de dicho estudio para diferenciarlo de otras entidades como el quiste odontogénico calcificante el cual se presenta en un 24% de los casos.

Palabras clave: odontoma, tumores odontogénicos, fibroodontoma, odontoma compuesto.

Summary

The term odontoma introduced by Broca in 1867, refers to a benign lesion, which is mainly composed of odontogenic ectomesenchyme and epithelium, which is why it is recognized as a mixed tumor, it can be classified as a compound when it is observed macroscopically as an accumulation of denticles and complex to have a homogeneous shape, in this sense different stages are also evidenced, which determines the surgical conduct; We present a case of a 25-year-old male patient, with no relevant pathological history, who came to the consultation due to dental crowding and lack of DU eruption. 1.3. The excisional biopsy is performed for subsequent management of dental retention, the histopathological study determined a composite odontoma as a result. The need for such a study is determined to differentiate it from other entities such as the calcifying odontogenic cyst, which occurs in 24% of cases.

Keywords: odontoma, odontogenic tumors, fibroodontoma, compound odontoma

Introducción

El término odontoma fue inicialmente introducido por Broca en 1867, refiriéndose a cualquier tumor formado por tejidos dentales y con crecimiento excesivo¹, posteriormente en el año 1946 Thoma KM y Goldman HM formularon una clasificación de los odontomas, la cual no es utilizada en estos días². En la actualidad la OMS clasifica este tumor dentro de los tumores odontogénicos mixtos (epitelio-mesénquima). Su etiología se desconoce, pero se ha asociado a la relación con traumatismos en dentición primaria, restos paradentales de Malassez, procesos inflamatorios, hiperactividad odontoblástica y anomalías hereditarias tales como el síndrome de Gardner y Herman.

Clasificación

Los odontomas se clasifican según la organización y el grado de alteración de las células odontogénicas en:

El odontoma compuesto (OCp), es más frecuente encontrarle en la región anterior del maxilar y presenta morfodiferenciación e histodiferenciación, a nivel macroscópico se puede evidenciar en forma de denticulos o múltiples estructuras dentales amorfas.

El odontoma complejo (OC) es más frecuente encontrarle en la zona molar de la región mandibular y presenta exclusivamente histodiferenciación, a nivel macroscópico se evidencia como una masa sólida de tejidos dentales duros y blandos, dispuestos de forma desorganizada.²

Pueden estar asociados a lesiones quísticas tales como el quiste odontogénico calcificante, presentándose en un 24% de los casos, así como favorecer un retraso en la erupción dental; como diagnósticos diferenciales a nivel imagenológico el odontoma complejo en su etapa intermedia puede semejarse al quiste odontogénico cal-

calcificante, displasia fibrosa y osteomielitis crónica, también se describe similitud radiográfica con la osteomielitis esclerosante focal, el osteoma, la displasia cemental periapical, el fibroma osificante y el cementoblastoma.

Con respecto a su clínica podemos considerar que usualmente el odontoma se presenta como hallazgo radiográfico; pero en caso de estar presente en boca se puede ver como un cúmulo de dientes en el caso de odontoma compuesto lo cual puede ser semejante alguna malformación dental o a los dientes de Hutchinson que se encuentran en proceso de erupción; de igual forma se consideran como diagnóstico diferencial del fibroma ameloblástico, odontameloblastoma, osteo-blastoma benigno, el cementoma, la osteomielitis esclerosante focal, diente supernumerario, tumor odontogénico epitelial calcificante y tumor odontogénico adenomatoide.³

Usualmente se presenta como hallazgo radiográfico dependiendo de su estadio se puede presentar como una imagen radiolúcida o radiopaca; en este sentido se evidencian 3 estadios de desarrollo, en el primer estadio se puede observar una imagen radiolúcida, posteriormente en el estadio intermedio se observa una calcificación parcial y al finalizar el odontoma aparecerá como una imagen radiopaca rodeada por un halo radiolúcido.^{3,4}

Este tipo de lesiones pueden cursar con retraso de erupción, sin embargo, una vez realizada la excisión quirúrgica es poco frecuente su recurrencia; a pesar de ello no se sugiere la realización del procedimiento quirúrgico para la enucleación hasta que el paciente sea mayor de 5 años esto debido a que nos encontraríamos ante los primeros estadios de la lesión, por lo cual existirán porciones celulares no calcificadas de esta; aumentando el riesgo a la recurrencia de la misma.

Reporte del caso

Se presenta un caso clínico de paciente masculino 25 años de edad, sin ningún antecedente patológico de relevancia, quien acudió a consulta por presentar apiñamiento dental y falta de erupción de la UD 1.3; al examen clínico se evidenció mucosa normo-

crómica, normohidratada, con espacio comprendido entre la UD12 y 14; se indicó tomografía computarizada de tipo conebeam (fig.1.1,1.2,1.3) para una mejor visualización de la lesión en donde se evidenciaron múltiples imágenes hiperdensas en región comprendida entre incisivo lateral y premolar ipsilateral.

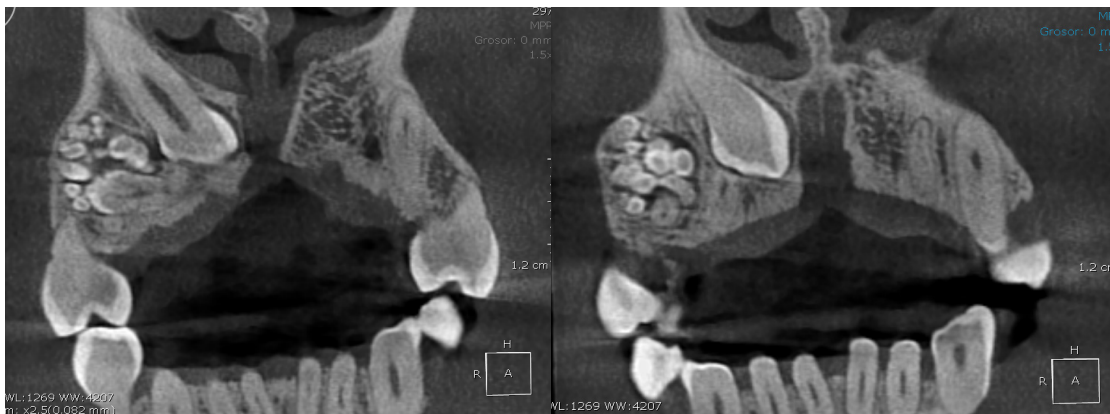

Figura 1.1. Tomografía Conebeam corte axial zona maxilar evidenciando presencia del odontoma

Fuente: historia clínica de centro privado odontológico 2019

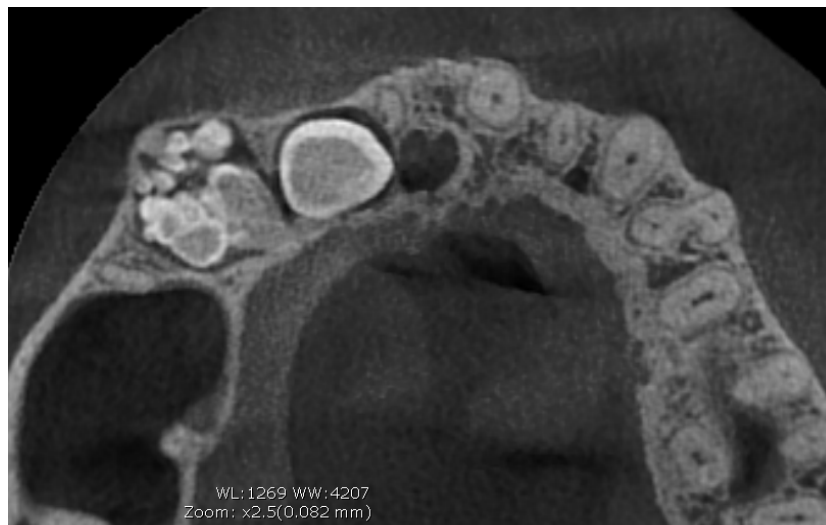

Figura 1.2. Tomografía conebeam corte coronal zona maxilar evidenciando presencia del odontoma

Fuente: historia clínica de centro privado odontológico 2019

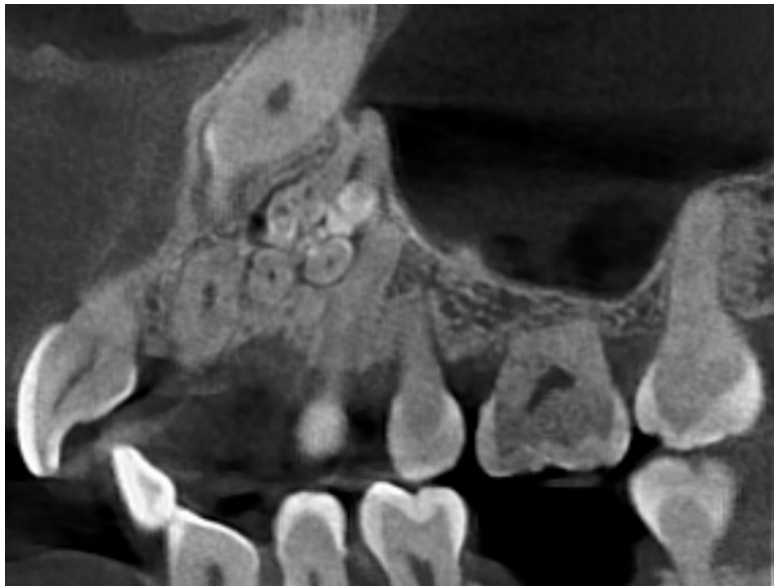


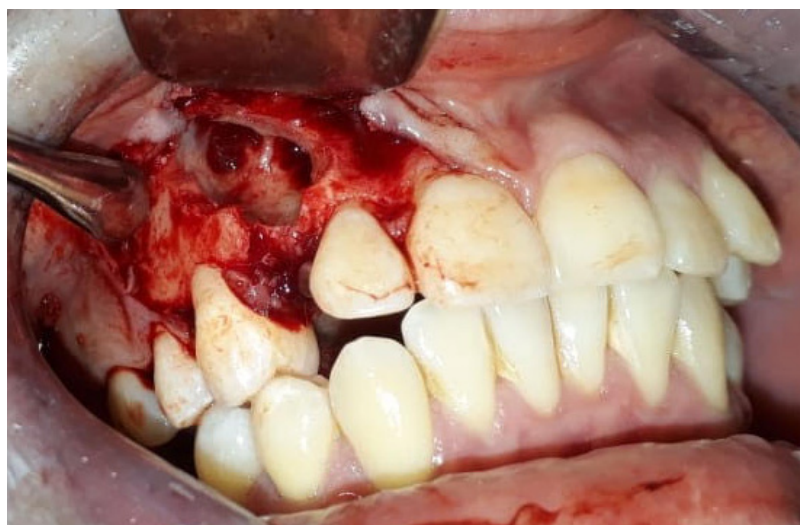Figura 1.3. Tomografía conebeam corte sagital zona maxilar evidenciando presencia del odontoma

Fuente: historia clínica de centro privado odontológico 2019

Se solicitaron laboratorios preoperatorios los cuales se encontraban dentro de los parámetros, se prosiguió a realizar la intervención quirúrgica (fig.2) inicialmente se anestesió de forma local la región anterosuperior (las técnicas anestésicas utilizadas fueron: alveolar anterior y media, palatina anterior y nasopalatina) con lidocaína al 2% con epinefrina en una concentración de

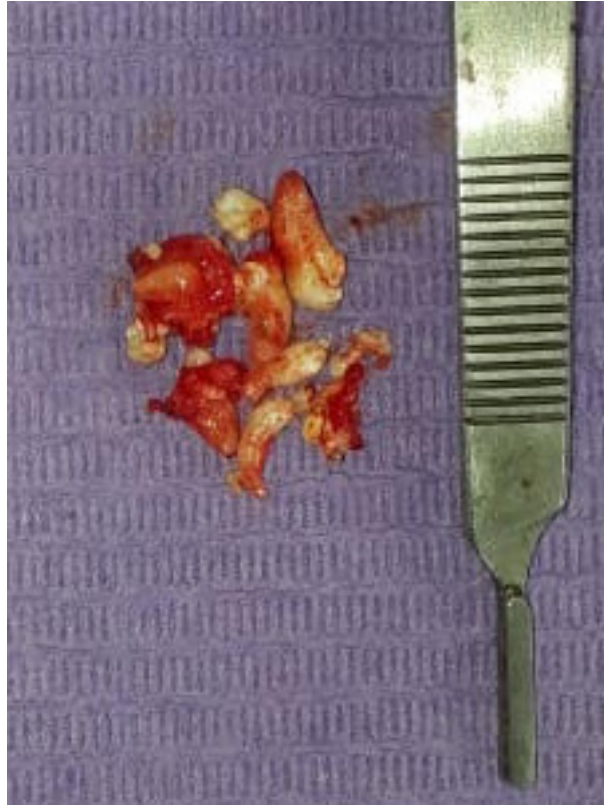1:80.000, se elevó un colgajo mucoperióstico (de espesor total) marginal triangular con descarga posterior, se prosiguió con osteotomía local en región canina debido a punto de referencia establecido con anterioridad mediante la tomografía conebeam, evidenciando múltiples denticulos (fig.3).

Figura 2. Abordaje quirúrgico para la realización de biopsia excisional



Fuente: historia clínica de centro privado odontológico 2019

Figura 3. Biopsia excisional muestra macroscópica



Fuente: historia clínica de centro privado odontológico 2019

Se realizó enucleación y eliminación de la cápsula de tejido conectivo que le rodeaba, se realizó síntesis de tejido con sutura reabsorbible Vycril 4.0, se indicó ATB con amoxicilina con ácido clavulánico 875/125mg cada 12 hrs 7 días y analgesicoterapia con Diclofenac potásico 50mg cada 8 hrs 4 días, y protección gástrica con Omeprazol 20mg al día 7 días; se efectuó control posterior sin novedades postoperatorias.

Se realizó el examen histopatológico en donde se evidenciaron múltiples denticulos compuestos de esmalte, dentina, cemento, y pulpa dental, rodeados parcialmente por una cápsula de tejido conectivo.

Resultados

Posterior a la realización de biopsia excisional de la lesión se indicó su estudio anatomopatológico en el cual se evidenció tejido compatible con múltiples estructuras dental con los componentes propios dentales como el esmalte, dentina y pulpa dental rodeado de una cápsula de tejido conectivo por lo cual se estableció el diagnóstico definitivo de odontoma compuesto en fase final de desarrollo. (fig.4)

Discusión

El odontoma es el tumor más frecuente de los tumores odontogénicos, en este sentido Buchner

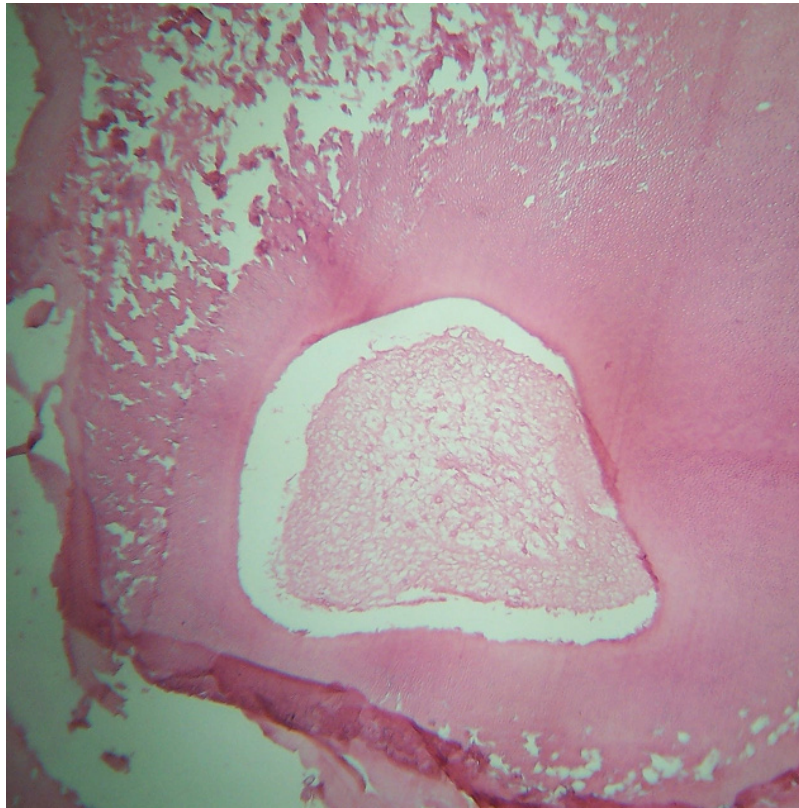
et al. realizaron un estudio en el 2006 en donde de una muestra de 1088 tumores en donde el 75.9% de la muestra eran odontomas, y en estudios más recientes lo establecen con un 73.9%.

En este sentido Hidalgo *et al* indica que los odontomas compuestos eran más frecuentes que

los complejos mediante un metanálisis en donde de 1340 casos el 61,3% resultaron compuestos y 37% complejos.

En cuanto al diagnóstico Salgado y Mesquita⁵ establecieron que el hallazgo radiográfico es la forma más común.

Figura 4. Biopsia excisional estudio histopatológico



Fuente: historia clínica de centro privado odontológico 201

Según Hidalgo más de la mitad de los casos acudió a consulta por presentar retención dentaria, sin embargo también se describen otras manifestaciones como edema, persistencia de dientes temporales y agenesia de dientes permanentes; lo cual es coincidente con el caso presentado debido a que el paciente acudió por tratamiento ortodóntico y como hallazgo radiográfico se encontró la lesión la cual

explicaba el retraso en la erupción dental de la UD13.

En este sentido, coincide también el diagnóstico de odontoma compuesto^{6,7} con la región anatómica la cual fue en maxilar como es más frecuente encontrarla en la literatura, por otra parte es importante señalar que la mayoría de los odontomas no presentan un gran tamaño por lo

que difiere con la mayoría de los artículos consultados en los cuales recalcan este punto⁸.

Con respecto al tratamiento en este caso, se realizó la enucleación de la lesión y su estudio histopatológico lo cual fue claramente indicado como protocolo por parte de Singh *et al.* a pesar de que también recalcó en su artículo la necesidad de injerto óseo y PRF para preservar el hueso alveolar y en 2da instancia el autotransplante del diente impactado, en este caso se preservó la mayor cantidad de hueso pero se realizó de inmediato el remodelado y colocación de botón quirúrgico para tracción de la UD13, en vista de requerir un pequeño canal para facilitar su erupción y contar con suficiente soporte óseo se decide no colocar injerto.

Finalmente, la resolución indica un buen pronóstico debido a que la lesión se diagnosticó en una etapa final por lo que se puede decir que tiene muy pocas probabilidades de recidiva.^{8,9}

Conclusiones

El odontoma es una patología benigna, la cual favorece al retraso de erupción y usualmente es encontrada como hallazgo radiográfico, no tiene predilección de género ni edad.

El tipo de odontoma más frecuente es el odontoma compuesto el cual se evidencia imagenológicamente como múltiples dentículos usualmente encontrados en la región maxilar anterior, por su parte el complejo es más recuente en la región mandibular posterior.

Es importante la enucleación en las etapas finales de la lesión para evitar recidivas, posteriormente a esto se sugiere manejo ortodóntico para tracción de la pieza dentaria incluida y/o manejo con injertos óseos y PRF para mayor preservación de hueso alveolar en la zona.

Agradecimientos

Al centro radiológico Global Imagen en donde se realizó la imagenología por toda la ayuda y asistencia prestada.

Financiación

La presente investigación no ha recibido ayudas específicas provenientes de agencias del sector público, sector comercial o entidades sin ánimo de lucro.

Referencias

1. Vázquez DJ, Gandini PC, Carbajal EE. Odontoma compuesto: Diagnóstico radiográfico y tratamiento quirúrgico de un caso clínico. *Av. Odontoestomatol* 2008; 24 (5): 307-312
2. Barba LT, Campos DM, Nevárez MM, Barrera V, Rascón A. Aspectos descriptivos del odontoma: revisión de la literatura. *Descriptive aspects of odontoma: literature review*. 2016;20(4):272-276
3. Harris RJ, Rebolledo CM, Díaz CA, Carbonell MZ. Odontoma serie de casos. Revisión de literatura. *Av. Odontoestomatol* 2011; 27 (1): 25-32
4. Pippi R. Odontomas and supernumerary teeth: is there a common origin? *IJMS* 2014; 11(12), 1282–1297. doi:10.7150/ijms.10501
5. Martinovic GG, Santorcuato CB, Alister HJP, Plaza AC, Raffo SJ. Odontoma compuesto: Diagnóstico y tratamiento. Reporte de casos & revisión de la literatura. *Int. J. Odontostomat.* 2017; 11(4):425-430
6. Fúnez N, Canales E, Impactación dentaria por odontoma compuesto: reporte de caso y revisión de literatura. *Odontología Vital* n.32 San Pedro, Lourdes de Montes de Oca.



7. Bernal A, Avila J, ODONTOMA. Características clínicas, histopatológicas e imagenológicas. Presentación de un inusual Odontoma complejo Morfolia. 2020, 12(1).
8. Yllarreta M, Guerra O, Leiva L. (2020). Odontoma complejo y quiste dentígero con-
currentes asociados a retención dentaria. Mediacentro Electrónica, 24(4), 833-841.
9. Brenes-Barquero JL. Odontoma compuesto: Diagnóstico radiográfico y manejo quirúrgico. Reporte de dos casos clínicos. Rev Cient Odontol. 2019;9(2):39-43.

